Eine Methode

der

Zungen-Exstirpation.

INAUGURAL-DISSERTATION

zur

Erlangung der Doktorwürde

vorgelegt der

medicinischen Fakultät

zu

Erlangen

am 7. April 1887

von

HUGO JULIUS LOEBINGER
prakt. Arzt

geboren zu Rybnik in Schlesien.

Druck von Th. Kirsch in Beuthen O.-S.

Gedruckt mit Genehmigung der medicinischen Fakultät.

Referent: **Professor Dr. Heineke.**

Seinem hochverehrten Lehrer

Herrn Professor Dr. W. Heineke

Direktor der chirurgischen Klinik in Erlangen

in Hochachtung und Dankbarkeit

gewidmet

vom Verfasser.

Digitized by the Internet Archive
in 2026

https://archive.org/details/IA41546420_0090

I.

Die Zungen-Exstirpation stellt in der operativen Chirurgie ein Capitel dar, das gleichsam in engem Rahmen ein übersichtliches und deutliches Bild der Geschichte und vollendeten Entwickelung dieser Disciplin in sich birgt. Bei der schwer zugänglichen Lage und dem Blutreichtum dieses hier in Frage kommenden Organes muss jeder Eingriff als ein die Leistungsfähigkeit der chirurgischen Kunst in hohem Masse in Anspruch nehmender erachtet werden. Die Anregung auf diesem eng begrenzten Gebiete alle Energie, allen Scharfsinn und Erfindungsgeist in Thätigkeit zu setzen, um befriedigende Leistungen zustande zu bringen, war um so grösser, als solche Erkrankungen der Zunge, die ein operatives Eingreifen erheischen, nicht nur zu den häufigeren gehören, sondern sich auch noch durch Schmerzhaftigkeit, Funktionsstörungen, Beschwerden aller Art oft genug zu den peinlichsten und unerträglichsten Leiden gestalten.

Die ältesten chirurgischen Meister, Hippocrates, Celsus, Galen, wandten bei andern Krankheiten der Zunge sowohl als auch bei dem Krebs nur eine medikamentöse Behandlung an. So blieb es während des ganzen Mittelalters, das Galen mit seiner Krasenlehre beherrschte. Nur Cauterisationen, sowohl mit dem Aetzmittel als mit dem Brennmittel, scheinen bei carcinomatösen Zungengeschwüren bisweilen angewandt zu sein. Von einer Messeroperation an der Zunge konnte zu jener

Zeit umso weniger die Rede sein, als man die Blutung nicht zu stillen verstand. Zwar hatte schon Paul von Aegina ein Instrument zur Blutstillung an Zungenwunden angegeben, doch bediente man sich selbst noch bis zum 18. Jahrhundert fast ausschliesslich styptischer Medikamente oder complizierter Zungenverbände (Petit). Die Anwendung der Naht zur Blutstillung bei Zungenwunden scheint erst Ende des 18. Jahrhunderts häufiger geworden zu sein, während doch schon Paré eine Nahtvereinigung der Zunge vorgenommen hatte.

Im Mittelalter kannte man von Operationen an der Zunge nur die Lösung des Zungenbändchens und die Ausrottung der Ranula, welche schon von Celsus beschrieben worden. Fabricius ab Aquapendente fügte diesen noch die Eröffnung der Vena ranina hinzu. Zu Excisionen von Zungenstücken scheint zuerst die Makroglossie Anlass gegeben zu haben.

Die erste Zungenabtragung, von der genauer berichtet wird, soll nach Louis, Primpernelle (um 1630) ausgeführt haben, indem er bei merkurieller Glossitis, die stark geschwollene vordere Zungenhälfte, welche gangränös zu werden drohte, abtrug. Die Exstirpation einer Zungengeschwulst wagte zuerst (1664) Petrus de Marchettes, aber wie umständlich war sein Verfahren! Um eine nussgrosse, angeblich scirrhöse Geschwulst an der unteren Zungenfläche zu entfernen, brauchte er, indem er mit teils schneidenden, teils brennenden Instrumenten schrittweise vorging, einen ganzen Monat.

Erst vom Beginne des 18. Jahrhunderts an sind Zungencarcinoms-Exstirpationen häufiger ausgeführt worden. Als Operateure werden namentlich Ruysch, Menonista, Buxdorf angegeben. Von Heisten wird die Operation in seinem Lehrbuch genau beschrieben und dabei besonders betont, dass man den Schnitt im gesunden Zungengewebe führen müsse. Die Blutung stillte man nach der Excision teils durch das Glüheisen, teils durch styptische Mittel. Die Unterbindung der Gefässe bei Carcinomsexstirpation an der Zunge scheint zuerst von Guthrie (1756)

ausgeführt zu sein, doch nahm er ausserdem noch das Glüheisen zu Hülfe. Einen anderen Weg, um die Blutung zu verhüten, schlug Louis ein. Er entfernte einen Fungus der Zunge durch Abbindung (1759). Dieser Chirurg hat ausserdem das Verdienst, darauf hingewiesen zu haben, dass man selbst die ganze Zunge wegnehmen könne, ohne den Verlust der Sprache herbeizuführen.

Im Beginne dieses Jahrhunderts machte sich insofern ein Fortschritt bei der Exstirpation des Zungencarcinoms bemerkbar, als häufiger die Naht zur Blutstillung und Wundvereinigung in Anwendung kam, (C. J. M. Langenbeck und Dieffenbach) und auch unblutige Trennungsmethoden für die Abtragung benützt wurden. Inglis, Gensoul, Bruns schnürten den kranken Teil der Zunge mit einem Faden oder Draht ab. Dieses Verfahren hat jedoch den Nachteil, dass der abgebundene Teil langsam abfaulte. Das durch Chassaignac eingeführte Ecrasement sowie Middeldorpf's Galvanokaustik beseitigten diesen Nachteil, indem sie die sofortige blutlose Abtragung des Krankhaften bewirkten. Trotz aller dieser Verbesserungen des Operationsverfahrens waren die Resultate nach den grösseren Operationen doch recht ungünstige, so dass Stromeyer noch den Ausspruch thun konnte „Die Humanität verliert nichts dabei, wenn solche Operationen unterbleiben, und die Chirurgie trägt keine Ehre davon."

Mit diesem Citate können wir die ältere Geschichte der Zungenextirpationen abschliessen. Es beginnt nun eine Zeit, in der die Vervollkommnungen der Zungencarcinoms-Operationen schnell auf einander folgen und die Technik derselben bald auf eine solche Höhe hoben, dass nicht nur die Möglichkeit zur totalen Ausrottung selbst grosser Zungencarcinome bedeutend gesteigert, sondern auch die Gefahr dieser Operationen wesentlich verringert wurde. Verfolgt man die von Ulrich Schläpfer in seiner Dissertation: (Ueber die vollständige Exstirpation der Zunge) zusammengestellten, hervorragendsten, in diesem Säkulum ausgeführten Zungen-Exstirpationen, so knüpft sich an fast jede einzelne derselben eine neue Aenderung

im operativen Verfahren, ein mehr oder minder deutliches Abweichen von dem Wege des Vorgängers.

Indessen haben doch gewisse Methoden der operativen Behandlung des Zungenkrebses sich herausgebildet, die den Namen derer tragen, die sie zuerst in Angriff genommen haben und somit die Führer auf bestimmt abgegrenzten Pfaden geworden sind. Nach zwei Seiten sind die Wege des einzuschlagenden Verfahrens auseinandergewichen. Zunächst hat man versucht vom Munde aus vorzugehen, wobei man allen Scharfsinn und alle Kunst ansetzte, um das erkrankte Organ vollständig zu entfernen, wie auch Herr der dabei stets auftretenden enormen Blutung zu werden. Gerade dieser Punkt spielt in der Geschichte der Zungenabtragung eine recht hervorragende Rolle und haben wir alle Mittel der Blutstillung der Reihe nach hier in Thätigkeit treten sehen. Uebergehen wir die älteren schon früher genannten Verfahren, so ist besonders noch die präventive Abschnürung des kranken Zungenteils und die vorgängige Unterbindung der Arteria lingualis anzuführen. Beide sind bestrebt, das Operationsfeld blutleer zu machen. Die präventive Abschnürung, schon sehr frühzeitig versucht, wurde neuerdings von Langenbuch im Sinne einer Esmarch'schen Blutleere aufgenommen. Die vorgängige Unterbindung der A. lingualis wurde von Flaubert (1835) zuerst ausgeführt.

Bei der Operation vom geöffneten Munde aus, machte sich, auch wenn man die Kiefer durch Dilatatorien auseinander gesperrt hält, die Lage des Zugangs zum eigentlichen Operationsgebiet oft in sehr hinderlicher Weise geltend. M. Jäger in Erlangen suchte deshalb diesen Uebelstand (1831) durch Spaltung einer Wange zu beseitigen. Maisoneuve fühlte sogar (1850) das Bedürfniss beide Wangen zu durchschneiden. Ein zweites Verfahren der Zungen-Exstirpation bahnte sich den Weg zur Zunge von der Regio inframaxillaris aus. Schon Cloquet und Vidal hatten bei den früher üblichen Durchschnürungen der Zunge hinter dem degenerierten Teil die Ligatur von der Inframaxillargend aus durchstossen. Auch das

Einschneiden in der Inframaxillargegend zum Aufsuchen der Zungenarterie musste den Gedanken nahelegen, von hier aus zur Zunge vorzudringen. 1838 betrat Regnoli zuerst dieses Operationsfeld und schuf sich dadurch einen der ersten Namen in der Geschichte der Zungen-Exstirpation. Den gleichen Weg zur Zunge nämlich von der Regio inframaxillaris durch den Boden der Mundhöhle schlugen nach ihm noch viele ein, doch wurde die Schnittführung mehrfach geändert, so von Billroth und Czerny. Ein weiteres Verfahren, sich einen künstlichen Zugang zur Zunge zu verschaffen, ging von Roux aus (1836) Dieser durchsägte den Unterkiefer, um sich freie Bahn zu verschaffen, ihm folgte Sedillot (1859) Rizzoli (1861) Billroth (1865). Zur Höhe gelangte diese Methode durch Dr. v. Langenbeck (1875).

Alle die Methoden, welche einen künstlichen Zugang zu dem Operationsgebiet eröffnen, erleichtern die eigentliche Zungenoperation bedeutend und lassen dieselbe im Vergleich zu dem Verfahren vom Munde aus als eine einfache Operation erscheinen.

Trotzdem macht sich gerade in der allerneuesten Zeit die Neigung geltend, zum Operieren vom Munde aus, zurückzukehren. Sogar Männer an deren Namen die genialsten Methoden zur Auffindung künstlicher Wege zur erkrankten Zunge anknüpfen, verlassen die früheren Methoden, um von dem natürlichen Zugange aus die Operation auszuführen.

Billroth, dessen Name schon oben genannt worden ist, dem wir die temporäre Unterkieferresection verdanken, und der die submentale Glossotomie nach wiederholter Änderung im Operationsverfahren zu einer bewunderungswürdigen Vollkommenheit in einer Reihe von Jahren geführt hat, hat, wie oft er sich auch dagegen aussprach, neuerdings wieder die Exstirpationen vom Munde aus geübt, was Woelfler in seiner aus der Wiener Klinik (1881) erschienenen Schrift betont. Kocher bezeugt dasselbe, wenn er sagt: „Es ist mir im hohen Grade auffällig gewesen, in Billroth's chirurgischer Klinik (Wien

1871—1876) zu lesen, dass dieser ausgezeichnete Operateur die Zungen-Exstirpation vom Halse aus sehr beschränkt, indem er unter 47 Fällen 32 Mal vom Munde aus operiert hat.“ Auffallender ist noch das Verhalten von König in Göttingen. Während der oben citirte Woelfler hervorhebt, dass Prof. König in seiner neuesten Auflage seines vortrefflichen Lehrbuches speciell die submentale Glossotomie als sehr brauchbar empfiehlt und zwar auf Grundlage mehrerer gelungener Fälle, ist neuerdings aus der Göttinger Klinik heraus eine Dissertation erschienen, in der der Operation vom Munde aus deutlich genug das Wort geredet wird. Aus der betreffenden Abhandlung von Landau (Die Zungenkrebs-Operation in der Göttinger Klinik von Oktober 1875—Juni 1885), auf deren genauere Zahlen nicht eingegangen werden soll, geht deutlich hervor, dass selbst dort, wo Carcinome sich auf den Mundboden erstreckten, man besonders in der letzten Zeit vom Munde aus vorging, dass man bei weiter nach hinten reichenden Cancinomen sich mit der vorgängigen Unterbindung der A. lingualis begnügte. Nur zweimal wurde allerdings zur Unterkieferresektion geschritten, mehrmals schien es nötig, künstlichen Zugang durch Dilatation des Mundes zu schaffen. Es wurde die Wange gespalten, weil, wie hervorgehoben wird, in diesen Fällen die Patienten die sämmtlichen Backenzähne noch hatten; woraus erhält, dass auch in diesen Fällen die temporäre Kiefer-Resektion sonst vorgenommen worden wäre. Wo also nicht die Operation vom Munde aus den Vorzug erhielt, griff man hier zu der so eingreifenden Resection des Unterkiefers, und es wurde nur im Notfalle von König die Spaltung der Wange als Ersatz gewählt, ein Verfahren, das gewiss einmal, weil es nicht genug Raum gewährt, anderseits das Gebiet der A. lingualis und der fast stets miterkrankten Drüsen unberührt lässt, hinter dem natürlichen Operationsfeld, der eben von König so empfohlenen submentalen Methode zurücksteht. Letztere ist in den letzten 10 Jahren nicht einmal von ihm geübt worden. Diese auffallende Aenderung im operativen Verfahren, wie sie uns bei Billroth und

König entgegentritt und die Dank der Bedeutung dieser beiden Namen auch schnell genug Nachahmer gefunden haben wird, muss gewiss ihre vollberechtigten Ursachen haben.

Da gegen die Kiefer-Resektionen als sehr erhebliche Eingriffe mit Recht nicht zu unterschätzende Bedenken bestehen, so muss speciell die submentale Glossotomie die aus theoretischen und praktischen Gründen von den Meisten als das vollkommenste Verfahren angesehen wird und deren Vorzüge weiter unten kurz auch zusammengestellt werden sollen, auch ihre Schattenseiten und Mängel besitzen. Wenn nun andrerseits auch der Operation vom Munde aus nicht der Vorrang zugestanden werden kann, weil, wie unten auseinander gesetzt werden soll, ihr nicht zu beseitigende Mängel anhaften, so dürfte es vielleicht eine nicht unzweckmässige Aufgabe sein, durch Vorschläge zur **Aenderung in der Schnittführung der submentalen Methode** von neuem die Aufmerksamkeit der Chirurgen auf dieses Operationsgebiet zu lenken. Dies auszuführen, möge also dem Verfasser erlaubt sein, nachdem er noch den Versuch gemacht, in kurzen Zügen das Pro und Contra der bisherigen Methoden abzuwägen.

II.

Methoden der Zungen-Exstirpation.

Es seien zunächst kurz die Methoden der Exstirpation vom natürlichen Zugange aus erwähnt.

Wie schon oben angedeutet wurde, kann man das Verfahren vom Munde aus einteilen in:

A. Unblutiges Verfahren
   1) mit Zuhülfenahme von Aetzpfeilern (von Maisoneuve zuerst angewandt und gegenwärtig gänzlich ausser Gebrauch)
   2) mit Ecraseur, oder galvanokaustischer Schlinge.

B) Blutiges Verfahren mit Messer und Scheere.
   1) ohne
   2) mit prophylactischer Unterbindung der einen oder beiden A. linguales — wozu manche noch zur Herstellung der Blutleere des Mundbodens die prophylactische Unterbindung des A. maxillaris hinzufügen. Dazu kommt endlich die schon erwähnte
   3) praeventive Ligatur der Zunge vor ihrer Abtragung durch scharfe Instrumente, (geübt durch Langenbuch in Berlin.)

Dass man um Zungencarcinome, die ganz vorn, so vor allem an der Zungenspitze selbst ihren Sitz haben und gut abgegrenzt sind, zu operieren keines künstlichen Zu-

gangs bedarf, versteht sich von selbst. Für solche Operationen giebt es nur einen zweckmässigen Weg, der völlig ausreicht. Hat man den hinter der Trennungslinie liegenden Zungenteil mit Zange oder Schlingen gut fixiert, so braucht man auch keine besonderen Vorkehrungen hinsichtlich der Blutstillung zu treffen, sondern kann in dem vorgezogenen Zungenstumpf durch Ligatur oder Naht die blutenden Gefässe schliessen. Uebrigens eignen sich auch gerade für die Amputation des vordern Teils der Zunge die unblutigen Trennungsmethoden, Ecrasement oder Galvanokaustik. Sie sichern bei unbedeutenden Abtragungen in der That durchaus die Blutstillung, falls sie richtig angewandt worden. Als Nachteil des Ecrasements hat Buchka (Exstirpation des Zungenkrebses J. D. Tübingen 1876) freilich mit Recht hervorgehoben, dass die Durchtrennung längere Zeit in Anspruch nimmt und die Mundfläche keine Beurteilung erlaubt, ob man innerhalb des Gesunden operiert hat. Die galvanokaustische Methode ist dagegen nicht ohne Gefahr der Nachblutung. Die von Benno Schmidt angegebene Methode der Umstechung der A. ranina von der Caruncula sublingualis aus, kommt nur bei den an der Spitze vorkommenden Tumoren in Betracht. Für etwas weiter nach hinten reichende Tumoren ist die auch schon erwähnte Langenbuch'sche Methode der praeventiven Abschnürung zweckmässig, die dieser Autor bei cavernösen Tumoren angewandt hat. Sie besteht darin, dass durch Anlegung einer Massenligatur die vorliegenden Partien blutleer gemacht werden, dann das Krankhafte mit scharfen Instrumenten abgetragen, und endlich nach Naht der Zungenwunde die Ligatur wieder gelöst wird. Die prophylaktische Unterbindung der Lingualis, welche anerkannte Vorzüge besitzt und bei unzugänglicherem Sitz der Tumoren nicht entbehrt werden kann, tritt auch hier in ihr Recht, wenn es sich um weiter nach hinten gelegene Geschwülste der Zunge handelt. Je mehr natürlich unter Verwerfung der künstlichen Methoden die Indikation zur Operation vom Munde aus ausgedehnt wird, umso häufiger wird sie als einzige Voroperation an-

gewandt werden müssen. Früher als man noch die grössten Erwartungen auf die künstlichen Methoden setzte und die Erfahrung immerhin eine beschränkte war, war die Indikation zum Verlassen des natürlichen Zuganges genau fixiert; sie findet ihren Ausdruck in der oben erwähnten Tübinger Dissertation, auf Grund der Erfahrungen von Bruns. Dieser setzt die Grenzen der Möglichkeit vom Munde aus zu operieren, bis diesseits 1 cm der papill. circumvallatae. Wenn die Erkrankung weiter geht, wenn sie auf den Boden der Mundhöhle, sowie auf den Unterkiefer übergegriffen hat, so ist eine Voroperation nötig

In der letzten Zeit ist, wie wir gesehen haben, von dieser Forderung wesentlich abgewichen worden, wegen der verhältnissmässig schlechten Resultate der künstlichen Methode, die besonders sehr zu Ungunsten des Regnoli-Billroth'schen Verfahrens sprechen.

Allerdings berechnet Woelfler für die vom Munde aus von 1871—1881 in der Billroth'schen Klinik mit oder ohne praeventiven Unterbindung der A. lingualis ausgeführten Operationen auf 72 Operationen 13 Todesfälle = 18 %, wovon auf die Jahre 1871—76 32 %, in den letzten 3 Jahren aber nur 17 % entfallen, während die gesammten von 1860—1880 ausgeführten Operationen 22,6 % Mortalität zeigten. Unter den vom Munde aus operierten Fällen waren freilich auch die kleinern, scharf begrenzten Tumoren, deren Entfernung keinen grossen Eingriff erforderte, inbegriffen.

Von grosser Wichtigkeit für die Beurteilung des Verfahrens ist ferner die Frage nach den Recidiven. Nach Kocher geben selbst die auf ganz circumscripte Krebse der Zungenspitze beschränkte Operationen sehr wenig Aussicht auf Radicalheilung, eine Ansicht, die er ausführlich in seiner Abhandlung (über Radicalheilung des Krebses, D. Zeitschrift für Chirurgie Bd. XII. 1880) begründet. Er meint, es sei bei allen bis zu den Papillen circumvallatae vorgeschrittenen Carcinomen nicht möglich mit absoluter Sicherheit alles Krankhafte zu entfernen, selbst wenn man mit scharfen Instrumenten nach Unter-

bindung der A. lingualis und Zuhilfenahme von Mundspeculis vorgeht. Weder durch das Gesicht noch durch das Gefühl sei es möglich, sich ein bestimmtes Urteil zu bilden, ob vielleicht kranke Teile zurückgeblieben seien. Sehr oft seien schon die Submaxillardrüsen, selbst bei ganz kleinen Tumoren krebsig afficiert, ohne dass man die Drüsen palpieren könnte; schon allzufrüh geschehe die Fortschleppung der Krebskeime in den zahlreichen Lymphbahnen, und doch würde bei der einfachen Operation vom Munde aus die Gegend der Lymphdrüsen unangetastet gelassen. Daher wird Kocher Recht behalten, wenn er über das Operationsverfahren vom Munde aus sagt, dass dasselbe nur deshalb von so bedeutenden Autoren wie Billroth und Hüter verlassen worden sei, nicht weil sie nur grössere Sicherheit gegen Recidive zu erzielen versuchten, sondern vielmehr auch, weil sie auf unmittelbare Mortalität nach der Operation Rücksicht nahmen. Noch immer behalten bei der Beurteilung dieser Methode, die beim IV. Chirurgen-Kongress zu Berlin ausgesprochenen Worte v. Langenbecks ihre volle Bedeutung. Er verlangt von der Glossotomie vor allem die Sicherheit der Blutstillung, weil nur unter dieser Voraussetzung sauber operiert werden kann. Er erwartet ferner eine klare Übersichtlichkeit des Operationsfeldes, um auch die kleinsten Lymphdrüsen erkennen und entfernen zu können und endlich die Sicherung des Ausflusses des Mundsekretes nach der Operation.

Von dieser Indication wird bei der Operation vom Munde aus nur die Blutstillung gewährt, wenn die A. lingualis vorher unterbunden wird. In diesem Falle kann man auch die submentalen und inframaxillaren Lymphdrüsen unschwer entfernen; aber man beschränkt sich hier in der Regel auf das Excidieren vom Munde aus. Wenn man schon benachbarte Körperregionen in das Operationsfeld hineinzieht, warum dies nicht auch ausnützen, um das kranke Organ ganz freizulegen und die Uebersichtlichkeit herzustellen, welche Langenbeck verlangt?

Die einen künstlichen Zugang schaffenden Methoden lassen sich am besten so gruppiren:

1) Erweiterung der Mundöffnung durch Wangenspaltung.
2) Durchtrennung des Unterkiefers,
3) Durchschneidung des Mundbodens.

Von diesen Methoden sei zuerst die Wangenspaltung erwähnt. Dieses zuerst 1802 von Siebold, später von Jäger zu Hülfe genommene Verfahren wurde nun wiederholt von Heyfelder, Maisonneuve, Rizzoli, Collis, Fournéaux, in der letzten Zeit besonders von Wilms und Rose geübt. Nach Collis wird $^1/_4$ Zoll vom Mundwinkel beginnend ein Schnitt durch die Unterlippe geführt, derselbe verläuft erst $^1/_2$ Zoll nach abwärts, dann nach rückwärts in der Richtung nach dem Ohr, der Schnitt geht gleich in die Tiefe. Schläpfer beschreibt sehr ausführlich einen von Rose operierten Fall, der hinsichtlich der Ausführung und Heilung als allen Anforderungen entsprechend angesehen werden muss. In der That vermehrt die Wangenspaltung die Gefahr der Operation kaum und nähert sich deshalb dem Operationsverfahren vom natürlichen Zugange aus, auch hinsichtlich der Mortalität, wie aus Schläpfers Zusammenstellung hervorgeht. Auf 50 mitgeteilte Fälle totaler Zungenexstirpation überhaupt kommen 39 Heilungen, 11 Todesfälle. Von den 30 auf natürlichen Wege — einschliesslich des Einstiches in den Regio suprahyoidea — und nach Wangenspaltung Operierten starben nur 2; auf die 20 Operierten nach Spaltung des Mundbodens und Durchtrennung des Unterkiefers kamen 9 Todesfälle. Aber ebenso nähert sich die Methode der Wangenspaltung dem natürlichen Eingriffe hinsichtlich der Frage der Recidive, zu der der oben citirte Fall von Rose auch einen Beitrag liefert.

Es ist auch erklärlich, dass die Wangenspaltung keinen grösseren Schutz gegen Recidive gewähren kann, als die Benutzung des natürlichen Zugangs, weil bei beiden Verfahren das Gebiet der etwa erkrankten Drüsen unberührt gelassen wird.

Bei der Frage ob vorkommenden Falles die Wangenspaltung zu Hülfe zu nehmen sei, wird auch immer in Betracht zu ziehen sein, ob eine Lymphdrüsenerkrankung nachweisbar oder sehr wahrscheinlich ist. In diesen Fällen ist man doch zu einem Einschnitt in der Regio inframaxillaris genötigt; und wird dann besser einen solchen Schnitt gleich zur Freilegung der Zunge unter Unterlassung des Wangenschnittes benutzen. Ebenso ist es, wenn man sich der Blutstillung wegen zur praeventiven Unterbindung der Arteria lingualis gezwungen sehen wollte. Viele Chirurgen haben sich zwar, wenn sie nach Wangenspaltung der Blutung nicht Herr werden zu können glaubten, durch die unblutigen Trennungsmethoden mittelst des Ecraseurs geholfen. Wenn auch eine Verletzung des Gesichtsnerven und des Speichelganges bei der Wangenspaltung ausgeschlossen sein möchte, so wird immerhin doch nach der Wangenspaltung eine etwas entstellende Gesichtsnarbe zurückbleiben, die doch nicht zum Vorteil für die Methode in die Waagschaale fällt.

Ueber die Aussicht mit Hülfe der Wangenspaltung alles Krankhafte auch in jedem Fall entfernen zu können, gehen die Ansichten sehr auseinander. Jedenfalls ist es bei tief nach dem Mundboden hin sich erstreckenden Erkrankungen unmöglich, radikal vorzugehen. Bei Besprechung einer mittelst Wangenspaltung von Fourneaux ausgeführten Operation äussert sich Hüter ironisch genug: „Es wurde bei Fourneaux der Mundwinkel bis zum aufsteigenden Kieferwinkel gespalten, also eine unverhältnissmässig grosse Wunde in den äussern Weichteilen angelegt, nur um die 2 Ekraseurketten quer durch die Basis der Zunge durchführen zu können."

Ich komme zur Besprechung der zweiten Hülfsoperation, der Kieferresection. Diese Operation hat Roux 1836 zuerst ausgeführt, nach ihm Sedillot 1844, Syme 1857, später nach Maisoneuve, Annandale, Nottingham, von deutschen Chirurgen Bruns, Billroth und Langenbeck. — Sedillot operierte folgendermassen: (cf. Buchka. J.-D.) Er führte einen Medianschnitt durch

die Lippen und die Weichtheile des Kinnes bis herab in die Gegend des Zungenbeins. Darauf wurde der Unterkiefer in der Mitte durchsägt. Zu beiden Seiten löste er jetzt die Muskeln von der Innenseite des Unterkiefers los und zog die Fragmente desselben auseinander. Nun schritt er zur Abtragung der Zunge, was auf beliebige Weise geschehen konnte. v. Langenbeck modifizierte das Sedillot'sche Verfahren dahin, dass er den Schnitt nicht mehr in der Medianlinie, sondern dem gewöhnlich mehr seitlichen Sitz des Carcinoms entsprechend auf der Seite der Erkrankung führte. Er machte zunächst einen Schnitt vom Mundwinkel im Bogen bis zum vordern Rande des M. sternocleido-mastoideus hinab, durchsägte dann den Unterkiefer treppenförmig d. h. erst senkrecht, dann horizontal, dann wieder senkrecht, zog zur Exstirpation die Kieferteile auseinander und vereinigte sie wieder schliesslich durch eine Stiftnaht. Auch v. Bruns vereinigte den Unterkiefer durch die Knochennaht. Billroth sägte, nachdem er jederseits von der Mundwinkelgegend einen senkrechten Schnitt nach abwärts geführt hatte, das von diesen Schnitten begrenzte Kieferstück, das im übrigen mit den Weichtheilen in Verbindung blieb, ganz aus. Dadurch dass das ausgesägte Stück nach vorn und abwärts gezogen wurde, gewann er einen sehr weiten Zugang zu der Zunge und Unterzungengegend, und konnte nun ohne Schwierigkeiten selbst weit nach hinten gehende Carcinome exstirpieren. Nach Vollendung der Exstirpationen wurde die Weichteilwunde geheftet und die Kieferstücke wieder eingefügt: (temporäre oder osteoplastische Resection). Diese Operation ist von dem Autor selbst nur für ganz ausgedehnte Carcinome empfohlen worden und in der letzen Zeit auch nicht mehr von ihm geübt. Denn die Voroperation selbst ist hier ein sehr bedeutender und oft recht nachteiliger Eingriff, da eine günstige Einfügung und Einheilung des ausgesägten Unterkiefers oft nicht gelingt.

Es ist kein Zweifel, dass bei der Langenbeck'schen Methode die einseitige Unterbindungung der A. lingualis

sowie die Exstirpation der Drüsen sehr bequem ausführbar ist, das ferner in einer ganz evidenten Weise freier Zugang bis zu den hintersten Partien der Mundhöhle, den Gaumenbögen und zur Epiglottis gewonnen wird, so dass die von v. Langenbeck als ideal hingestellte Forderung beinahe völlig erfüllt wird, wie an der freien Oberfläche des Körpers operieren zu können. Diesem Verfahren haftet auch nicht der Nachteil an, eine Erstickungsgefahr herbeiführen zu können. Eine solche kann sich wie Buchka meint, bei der Sedillot'schen Methode infolge des Zurücksinkens der Zunge nach der Durchneidung der Ansatzpunkte der M. Genio-glossi einstellen. Ausserdem wird bei den Langenbecks'chen Verfahren durch den Treppen-Schnitt für eine gute Vereinigung der Knochenstücke Sorge getragen und die Gefahr der Pseudoarthrosenbildung verringert. Auch sind die positiven Resultate Langenbecks sehr ermutigend, denn er hat unter 10 Operierten nur 1 Todesfall infolge von accidenteller Nachblutung, aus der Tracheotomiewunde erhalten, 6 dagegen völlig geheilt.

Dennoch behauptet Kocher, dass nach Langenbeck's Operation in der grossen Mehrzahl der Fälle eine Pseudoarthrose am Unterkiefer sich bildet, die mit der dadurch bedingten abnormen Beweglichkeit des Unterkiefers die Funktionen des Mundes bedeutend beeinträchtigt. Derselbe Autor hebt hervor, dass nach Langenbeck's Operation infolge der Behinderung und Schmerzhaftigkeit der Bewegungen, das Schlingen mehr als bei jeder anderen Methode gehindert wurde. Dazu kommt endlich die Gefahr, bei Eröffnung der Knochenmarkhöhle im Bereich einer krebsigen Erkrankung sehr leicht eine Infektion der Sägestelle und Übertragung des Carcinoms auf dieselbe herbeiführen zu können.

Dass man in allen denjenigen Fällen, in welchen der Unterkiefer mit in den Erkrankungsheerd hineingezogen ist, die Operation mit der Unterkieferresektion beginnen muss, ist allerdings klar.

III.

Die submentalen Methoden der Zungen-Exstirpation.

Sieht man von Cloquet ab, der nach einem Einschnitt in die Regio suprahyoidea die Ecraseurkette um die Zunge führte, so ist Regnoli, wie schon hervorgehoben wurde, der erste, der einen ausgedehnteren Schnitt in dieser Gegend ausführte und zwar zunächst einen in querer Richtung, parallel dem Kieferrand, auf den ein in der Mittellinie nach abwärts verlaufender Längsschnitt geführt wurde. Die von ihren Verbindungen am Kiefer gelöste Zunge wird nach unten hervorgezogen, wonach dann in exacter Weise alles Erkrankte entfernt wird. Ohne von dieser Methode zu wissen, übte Billroth schon Ende der 50ger Jahre eine ähnliche Methode am Cadaver und führte auch 1861 dieselbe Operation bei einem Zungencarcinom am Lebenden aus. Das Verfahren sowohl wie das Endresultat befriedigten ihn nicht. Er wandte sich deshalb der Methode der temporären Kieferesektion zu, bis durch eine von Czerny 1870 ausgeführte Operation (Med. chir. Rundschau. 29. Heft 1870.) von neuem seine Aufmerksamkeit auf das submentale Operationsfeld gelenkt wurde.

Czerny verliess die Mediangegend und führte einen seitlichen Halsschnitt in der regio inframaxillaris aus. Er ging — was hier vorgehoben zu werden verdient — von der Unterbindung der einen Zungenarterie aus, die er in dem Winkel zwischen hinterem Digastrikusbauch und grossem

Zungenbeinhorn aufsuchte, verlängerte dann den Hautschnitt, welcher dicht oberhalb des betreffenden grossen Zungenbeinhorns verlief, längs des Zungenbeins bis zum 1. kleinen Horn. Auf diesen 1. Schnitt führte er senkrecht einen 2. von der Mitte des Zungenbeins bis zum Kinn, wodurch er einen grossen dreieckigen Hautlappen gewann, den er bis zu seiner Basis am Unterkieferrande hinauflöste, und einen kleinen Lappen, der ebenso behandelt wurde. Den Unterkiefer entlang, wurde nun die Beinhaut durchschnitten und mit einem Elevatorium das ganze Periost von der Innenseite des Unterkiefers sammt allen Weichteilen bis zu den Zahnrändern losgelöst und hier durchschnitten Die Insertionen des Genioglossus, Hyoglossus und vordern Bauchs des Digastrikus mussten mit dem Messer gelöst werden. Ohne grosse Mühe ward die Zunge durch die seitliche Halswunde hervorgezogen und zu zwei Dritteln exstirpiert, etwa bis zum Zungenbein, sammt den die betreffende Hälfte des Mundbodens bildenden Weichtheilen, sowie der auf dieser Seite gelegenen Submaxillar- und Sublingualdrüsen. — Es ist recht bemerkenswert, dass Czerny eine bedeutende Blutung von der nicht unterbundenen Arterie her erhielt.

Die von Billroth vorgenommene Modification der Schnittführung, die rasch allgemeine Anerkennung fand, und noch jetzt so zu sagen als die klassische Methode der submentalen Glossotomie gilt, besteht in folgendem: Er führte einen 5—6 cm langen Schnitt dicht am untern Rande des Unterkiefers, so dass die Mitte desselben der Mitte des Kinns entspricht. Von dem Ende dieses Querschnittes führte er beiderseits ziemlich direkt nach unten — nur ein wenig nach aussen abweichend — einen 3 cm langen Längsschnitt. Der ganze Hautschnitt wird gehörig vertieft, vom Querschnitt aus auf die Innenseite des Kiefers vorgedrungen, dessen Periost mit dem Raspatorium abgerissen wird. Die an der Innenseite des Kiefers inserierenden Mm. genioglossus, genihoyoideus, digastricus werden durchschnitten. Nachdem die Schleimhaut am Alveolarrand durchtrennt worden, wird in den Mund eingedrungen,

nunmehr werden auch die Seitenschnitte vertieft, wobei der vordere Teil des Mylohyoideus und die Mundschleimhaut getrennt wird. Sind die Drüsen erkrankt, so können sie mit Leichtigkeit entfernt werden. Die Aa. linguales werden bequem unterbunden. Die Zunge wird herausgezogen und kann bis an die Epiglottis hin amputiert werden. Billroth hebt als Vortheile seiner Methode hervor, die klare Uebersicht über alles etwaig Erkrankte und die Möglichkeit, das Periost der Innenfläche des Kiefers genügend abzulösen.

Heineke hat eine Modification dieses Operationsverfahrens angegeben (Compendium der chirurgischen Operationslehre.) Es wird die Hautschnittführung beibehalten, jedoch das Periost am Kieferrand zurückgelassen, auch von den Mm. genioglossi, geniohyoidei und digastrici ein kurzer Stumpf und von der Schleimhaut ein etwa $^1/_2$ cm breiter Saum im Zusammenhang mit dem Kiefer erhalten. Dieses Verfahren bietet gegenüber dem Billroth'schen den Vorteil, dass sich die sublinguale Wunde wenigstens in ihrem vordern Teil vollkommen schliessen lässt, indem man nach der Exstirpation sowohl die Schleimhaut, als namentlich die Muskeln durch verlorene Nähte wieder zusammenheftet. In solchen Fällen freilich, in denen das Zungencarcinom auf den Boden der Mundhöhle übergegangen ist, wird es sich nicht anwenden lassen, und tritt dann dafür das Billroth'sche Operationsverfahren ein. Uebrigens empfiehlt auch dieser Operateur, wie Billroth, die Schleimhaut des Zungenstumpfes zur Fixierung desselben in die offenbleibenden hintersten Mundwinkel einzunähen.

An Czerny's seitlichen Halsschnitt schliesst sich die Kocher'sche Methode an, deren Operationsbasis seitlich weit über die Regio submentalis hinausgeht. Er nennt sie die Methode der Zungenexstirpation von der Zungenbasis aus, sie bezweckt in erster Linie alle etwa erkrankten oder überhaupt sichtbaren Drüsengeschwülste in der Richtung des Lymphabflusses entfernen zu können. Ein 1. Schnitt wird entlang dem Vorderrand des M. sternokleidomastoideus bis auf das Muskelfleisch desselben und von der

Mitte desselben in die Mundbodenhalsfalte, ein Schnitt nach vorn bis zum Zungenbeinkörper und den vordern Bauch des Digastrikus entlang, diesen blosslegend bis zum Kiefer gemacht. Da der zweite Schnitt bis zum Kieferwinkel reicht, so wird durch diese Schnittführung ein dreieckiger Lappen gebildet mit der Spitze nach hinten unten, welcher nun als Hauptlappen bis zum Kieferrand losgelöst und umgeschlagen wird. Regelmässsig werden hier die Vene facialis anterior, Art. maxillaris externa und die A. lingualis unterbunden und stets behufs Entfernung der erkrankten Lymphdrüsen eine vollständige Ausräumung der Fossa submandibularis mit Einschluss der Glandula submaxillaris, oft selbst der sublingualis ausgeführt. Die Schleimhaut der Mundhöhle wird entlang dem Unterkiefer getrennt, der M. mylohyoideus am Kieferansatz. Nun ist die ganze Seitenfläche der Zunge von der Spitze bis zur Basis der Exstirpation zugänglich.

Welches sind nun die Vor- und Nachteile der einzelnen submentalen Operationsverfahren.? Es ist kein Zweifel, dass aus theoretischen Gründen die submentale Glossotomie unter allen Verfahren den 1. Rang einnehmen muss. Nicht so eingreifend wie die Resektionen des Kiefers und a priori eine bessere Aussicht auf Heilung eröffnend, gewähren die submentalen Eingriffe einen vollkommenen Einblick in das Operationsgebiet, ermöglichen eine genaue Diagnose der Ausdehnung der Erkrankung und sichern dadurch, soweit es möglich ist, somit die radikale Heilung. Bei keiner andern Methode wird die Blutstillung so sicher beherrscht, da ihre Operationsbasis in das Gebiet der Aa. lingualis und maxillaris fällt und bei keiner andern so bequem und sicher die Möglichkeit gegeben, etwaige erkrankte Lymphdrüsen, sowie die Gl. submaxillaris und sublingualis zu entfernen. Auch ist während der Nachbehandlung für den Abfluss des Wundsekrets vortrefflich gesorgt. Indessen ist schon oben angegeben, wie ungünstig sich gerade bei dieser Methode die Mortalitätsziffer stellt. Dies ist die Ursache, weshalb sie jetzt, nachdem sie lange Zeit alle andern Methoden siegriech verdrängt hatte, wieder

in den Hintergrund getreten ist. Besonders ist allen submaxillaren Methoden mit Ausnahme der Kocher'schen der Vorwurf gemacht worden, dass diejenigen Muskeln am Unterkiefer abgelöst werden, mittelst welcher das Zungenbein und der Kehlkopf hinabgezogen werden. So lange diese nicht wieder an der Innenseite des Unterkiefers angewachsen sind, so lange bleibt auch ihre Wirkung aus und kann der Operierte infolge dessen die Schluckbewegung nicht ordentlich ausführen, was zur Ernährung mit der Schlundsonde nötigt. Anders allerdings bei den übrigen Methoden. Bei diesen wird, „wenn erst die Wunden der Zunge und der etwaigen Voroperation vernarbt sind," schildert Schläpfer, „der Schlingakt bald sehr vervollkommt, indem der Kranke den Kopf nach hinten neigt, den Bissen durch nach hinten gegossene Flüssigkeiten hinunterspült," wobei die Muskeln des Mundbodens wesentlich mitwirken. Gerade diese Schlingstörungen nach Durchschneidung der Mm. geniohyoidei, mylohyoidei, genioglossi wurden meist als direkte Ursache der so häufig als Nachkrankheiten mit letalem Ausgang auftretenden capillären Bronchitis und lobulären Pneumonien angesehen. Gerade um die genannten Funktionsstörungen auf möglichst kurze Zeit zu reducieren ist von Heineke die oben erwähnte Modification der Billroth'schen Methode angegeben worden. Es tritt nach derselben schneller Heilung ein, als es der Fall, wenn die Muskeln von ihren Kieferinsertionen getrennt werden. Die Behinderung des Schlingmechanismus fällt bei dem Verfahren Kochers von vornherein weg; es handelt sich hier ja um eine einseitige Durchschneidung der Heber des Zungenbeins, wenn auch mit Schmerzen kann Patient doch selbst mit einem relativ recht kleinen Zungenstumpf schlucken.

Die der submentalen Methode gemachten Vorwürfe sind indessen nicht als durchaus stichhaltig zu betrachten.

Es wird zunächst eine längere Ernährung mit der Schlundsonde, wie sie oft mit Erfolg geübt wurde, durchaus nicht den Operateur abhalten dürfen, sich einer der submaxillaren Methoden zu bedienen, wenn sie mehr wie die andere, die Radikalheilung sichern. Es ist ferner

die Zahl der sekundären Bronchial- und Lungenerkrankungen bei den anderen Methoden durchaus nicht gering, auch fehlen anderseits diese Nachkrankheiten oft genug nach Durchschneidung des Mundbodens. Ein nicht geringer Teil der nach der Operation auftretenden Pneumonien ist sicherlich zu den hypostatischen Pneumonien zu rechnen, wie sie bei lange ans Bett gefesselten, durch Krebscachexie geschwächten Individuen auch sonst so häufig sind. Zudem ist, wie Woelfler hervorhebt, vor allen die Qualität des abgesonderten und verschluckten Sekrets hinsichtlich der Entstehung der lobulären Pneumonien von grösster Bedeutung oder wäre es nur Zufall, dass ein gestörter Wundverlauf so gern mit bronchopneumonischen Prozessen sich combiniert? Je weniger die Zersetzung der Wund- und Mundsecrete auftritt, desto weniger sind die in Rede stehenden Pneumonien zu fürchten. Mit der Vervollkommnung der Antiseptik der Mundhöhlenwunden werden deshalb auch die Bronchopneumonien, die dem Patienten am häufigsten Verderben bringen, verschwinden. In ähnlicher Weise dürften noch manche Vorwürfe, die der submentalen Methode gemacht sind, sich erledigen, so der, zu Abcessbildung im Halszellengewebe Anlass zu geben. Bruns beobachtete übrigens solche auch nach der Resektion des Kiefers.

Was die Frage betrifft, ob die Schnittführung in der Regio submentalis oder der seitliche Schnitt nach Kocher vorzuziehen sei, so lassen sich zwar zu Gunsten der letzteren Methode die vorzüglichen Resultate Kochers (7 % Mortalität) anführen, auch ist nicht zu leugnen, dass diese Methode ohne Zweifel bei Carcinomen, die über die Gaumenbögen hinaus auf einer Seite hin sich ausgebreitet haben, sehr zweckmässig ist. Im Uebrigen spricht aber manches gegen den seitlichen Halsschnitt.

Erstens ist in vielen Fällen die Blutstillung durch einseitige Unterbindung der A. lingualis nicht genügend gesichert. Zweitens können von dem einseitigen Schnitt die Drüsen der andern Seite nicht mit entfernt werden, während doch Kocher selbst die Notwendigkeit der Weg-

name aller Drüsen betont. Sehr zweckmässig erscheint die Modification, die am Unterkiefer inserierenden Muskeln nicht unmittelbar am Knochenansatz zu durchschneiden, weil dann die Muskelenden wieder durch Naht aneinandergefügt werden können. Indess befriedigt auch diese Methode nicht ganz, weil die Gegend unmittelbar hinter dem Unterkiefer ziemlich unzugänglich ist und genaue Zusammenhaftung der Teile hier auf einige Schwierigkeiten stösst. Namentlich macht sich dies bei dem Versuch, auch die Schleimhautwunde wieder durch die Naht zu schliessen, geltend.

Günstiger gestaltet sich in dieser Hinsicht die submentale Wunde, wenn man sie weiter gegen das Zungenbein herab verlegt. Ich habe deshalb versucht, unter Anleitung des Herrn Prof. Heineke eine submentale Methode ausfindig zu machen, welche sowohl einen günstigen Zugang zur Zunge verschafft, als auch nach der Exstirpation eine vollkommene Wiedervereinigung der Teile gestattet. Die Versuche wurden am Cadaver angestellt und führten zur Aufstellung des in Folgendem beschriebenen Verfahrens.

IV.

Eine neue Methode der submentalen Zungen-Exstirpation.

Es wird ein Hautschnitt in der Medianlinie vom Kinn bis zur Mitte des Zungenbeins geführt und beiderseits je ein Hautschnitt angefügt, der in einer Länge von circa 3—4 cm nach oben und aussen sich wendet und dessen Richtung dadurch bestimmt wird, dass die Verlängerung desselben den vordern Ansatzpunkt des Masseter tangieren würde. Zunächst wird nun der in der Medianlinie geführte Schnitt vertieft, wobei der Operateur das Messer sowohl vom Kinn als vom Zungenbein stets bis $^1/_2$ cm entfernt hält. Es wird somit der Reihe nach die Haut, das Unterhautbindegewebe zwischen den medialen Rändern der subkutanen Halsmuskeln, das oberflächliche Blatt der Fascia cervicalis mit der Vena submentalis durchtrennt, sodann nach vorn die Vereinigungsstelle des vordern Bauchs des einen M. biventer mit dem der anderen Seite. Alsdann durchschneidet man das mittlere Blatt der Fasc. cervicalis mit den von ihr hier eingehüllten sehr schwachen anastomotischen Ausläufern der beiderseitigen A. submentalis. Hierauf wird der M. mylohyoideus in seiner ganzen Breite durchtrennt und der auf ihm gelegene M. geniohyoideus in der Linie, in welcher er aus 2 Bäuchen zusammenschmilzt, gespalten. Auch die beiden Seitenschnitte werden alsdann vertieft, wobei nach Durchschneidung des Platysma der hintere Abschnitt der Musc. mylohyoideus und beiderseitigen

Geniohyoideus durchtrennt wird; weiter nach aussen die Verbindungssehne des vordern und hintern Biventerbauches. Damit ist der ganze Musc. genioglossus freigelegt. Derselbe wird etwa 1 cm über dem Zungenbein quer durchschnitten. Nun kann man auch im äussern Teil des Querschnittes zu dem von Hüter sogenannten Trigonum linguale gelangen, das von der Sehne des hinteren Biventerbauches dem hintern Rande des Musc. mylohyoideus und Nervus hypoglossus mit der ihn begleitenden Vena lingualis begrenzt wird, und das klassische Feld darstellt, von wo aus die Unterbindung der A. lingualis stattzufinden pflegt. Jetzt werden bei Verlängerung des Seitenschnittes weiter nach aussen und aufwärts entsprechend der äussersten Grenze des Hautschnittes unter Zurückschiebung des N. hypoglossus und Lostrennung der Submaxillardrüse die Fasern des Musc. hyoglossus sorgfältig getrennt, bis die Arteria lingualis sichtbar wird. Nach Unterbindung beider Zungenarterien wird jederseits der in den Musc. hyoglossus gelegte Schnitt nun auch rückwärts bis zum Vereinigungspunkt beider Seitenschnitte vertieft, worauf die Schleimhaut des Mundes sichtbar wird.

Nun sticht der Operateur gegen den vom Munde aus, und zwar von der Gegend der caruncula sublingualis, herabdrängenden Finger das Bistouri durch den M. genioglossus ein und führt es von dem Einstichspunkt jederseits neben der Zungenbasis nach hinten, die Mm. genioglossi und die Mundschleimhaut durchtrennend. Alsdann wird das Messer von oben her in die so geschaffenen Wundlinien der Schleimhaut eingesetzt und beiderseits parallel den Seitenwänden der Zunge bis zu den Arcus palatoglossus geführt, ohne dass die Mm. styloglossus und palatoglossus durchtrennt werden.

Sind nun die beiden an der Zungenbeinmitte zusammenstossenden dreieckigen Lappen auseinandergeklappt, so eröffnet sich der Einblick in die Mundhöhle, der, wie der Verfasser sich überzeugt hat, ein völlig umfassender und zufriedenstellender ist. Die vorher mit einer Fadenschlinge gefasste Zunge

wird durch die geschaffene Oeffnung nach unten gezogen und kann nunmehr auf beliebige Weise abgetragen werden.

Wenn es die Ausbreitung der Erkrankung erheischt, kann mit Leichtigkeit ein Seitenschnitt soweit verlängert werden, dass die erkrankten Lymphdrüsen und die glandula submaxillaris bequem mit exstirpiert werden können. Stellt es sich heraus, dass auf einer Seite die Gaumenbögen mitergriffen sind, so kann der eine Seitenschnitt so verlängert werden, dass er dem Kocher'schen Hautschnitt ähnlich, selbst den Zugang zum aditus laryngis von der Seite her ermöglicht.

Etwaige Abnormitäten im Verhalten der hier in Betracht kommenden grossen Gefässe, der Aa. lingualis und maxillaris, auf welche Woelfler in seiner schon citierten Schrift näher eingeht, sollen hier, da sie auch bei den andern submentalen Methoden zur Geltung kommen, nicht weiter erörtert werden.

Die Vorteile der eben angegebenen Schnittführung seien, kurz zusammengestellt, folgende

A. **Absolute** Vorteile:

1) Die beiden Aa. lingualis liegen direct in der Schnittlinie und sind somit bequemer als bei den andern Methoden zu unterbinden.
2.) Dasselbe gilt von den Lymphdrüsen und der glandula submaxillaris.
3.) Es wird ein bequemer Zugang zu allen Partien der Mundhöhle eröffnet.
4.) Die durchtrennte Schleimhaut des Mundbodens sowohl, als auch die durchschnittenen Muskeln können nach der Exstirpation wieder vollkommen durch verlorene Nähte vereinigt werden.

B. **Vermeidung der Nachtheile anderer Methoden.**

1.) Der luxuriösen Durchschneidung der Weichteile.
2.) Der Abtrennung der Kinn-Muskelansätze vom Knochen.

3.) Der Durchschneidung des Musc. stylohyoideus, der als Heber des Zungenbeins eine nicht zu unterschätzende Rolle spielt.

Indiciert dürfte diese Methode sein bei Carcinomen, welche sich im wesentlichen auf die Zunge beschränken, nicht auf den Mundboden übergehen, wenn dieselben soweit nach hinten reichen, dass sie vom Munde aus nicht mit Sorgfalt exstirpiert werden können. **Dagegen** dürfte der Billrothschen Methode und ihrer Modifikation der Vorzug zu geben sein, wenn das Carcinom auf den Boden den Mundhöhle übergreift.

Zum Schluss nimmt der Verfasser mit Freuden die Gelegenheit wahr, Herrn Professor Heineke für die ihm bei der Arbeit zu teil gewordene Anleitung und Unterstützung seinen wärmsten Dank öffentlich auszusprechen.

Die submentalen Schnittführungen.

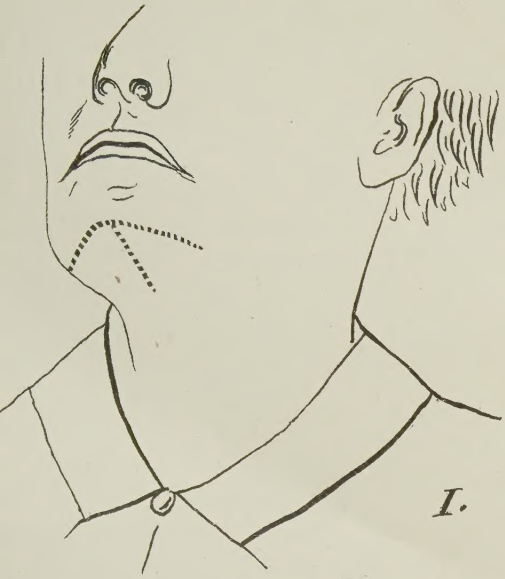

1. Regnoli sche Schnittführung nach Collis.

2. Schnittführung nach Billroth..

3. Die vom Verfass. vorgeschlagene Schnittführung.